

Trabalková Z., Števík M., Zeleňák K.

Rádiologická klinika JLF UK a UN Martin

Problematika diagnostiky pľúcnej embólie

Abstrakt

Pľúcna embólia (ďalej PE) predstavuje aj v súčasnosti závažný medicínsky problém so stále vysokým percentom úmrtnosti, a to i vo vyspelých krajinách s dobre fungujúcim systémom zdravotnej starostlivosti. Diagnostika PE spočíva vo včasnom a správnom zhodnotení klinických prejavov a v indikácii vhodných diagnostických metód. Na ústupe je invazívna pľúcna angiografia, ktorú nahradila neinvazívna CT pulmoangiografia. Táto, aj napriek svojim nespočetným výhodám, nie je úplne bez rizík a mala by byť použitá iba v nevyhnutných prípadoch. V článku je predstavená aj najnovšia štúdia holandských autorov, YEARS algoritmus. Jej cieľom je rozpoznať skupinu pacientov, u ktorej môže byť PE vylúčená aj bez CT pulmoangiografie, len na základe hladiny D-dimérov a jednoduchého, z troch bodov spočívajúceho, klinického zhodnotenia pravdepodobnosti PE.

Kľúčové slová: pľúcna embólia, CT pulmoangiografia, YEARS algoritmus

Abstrakt

Pulmonary embolism still remains a serious medical problem with a high percentage of mortality, even in developed countries with well organized health system. Diagnosis is based on early and correct evaluation of clinical signs and indicating appropriate diagnostic methods. Invasive pulmonary angiography is more and more frequently replaced by non-invasive CT pulmonary angiography which should be used very carefully. YEARS study authored by Dutch team is also presented in the article. Aim of this study is to identify the group of patients whose pulmonary embolism can be excluded without CT pulmonary angiography, only on the basis of D-dimers level and simple three-items clinical prediction rule of PE.

Keywords: pulmonary embolism, CT pulmonary angiography, YEARS study

Úvod

PE je pomerne častá akútna kardiovaskulárna príhoda s vy-

sokou mierou skorej mortality, ktorá sa napriek pokroku v diagnostike a liečbe za posledných 30 rokov významne nezmenila. U masívnych foriem môže PE veľmi rýchlo vyústiť do akútneho pravostranného kardiálneho zlyhania, čo je život ohrozujúci stav. V prípade, že sa liečba zaháji dostatočne včas, je porucha pravej komory potenciálne reverzibilná. Práve v tom spočíva dôležitosť promptnej diagnostiky PE (1).

Etiopatogenéza

PE je definovaná ako mechanická obštrukcia arteriálneho pľúcneho riečiska v rôznom rozsahu, zdrojom obštrukcie je najčastejšie (až v 85 %) trombus uvoľnený z hlbokého žilového systému dolných končatín. Vzácnjšími príčinami sú tromby z hlbokého žilového systému horných končatín/pravostranných oddielov srdca, embolizácia tukových častíc (po polytraumách), vzduchu, nádorových hmôt, amniovej tekutiny (2). V patogenéze žilovej trombózy, a teda aj PE ako jej najzávažnejšej komplikácie, sa uplatňujú faktory Virchowovej triády (hyperkoagulačný stav, stáza krvi, porušenie endotelu žily). Rizikové faktory možno rozdeliť na klinické (dlhodobé hospitalizácie, užívanie hormonálnej antikoncepcie, terapia kortikosteroidmi, rozsiahle chirurgické výkony, trauma panvy a dolných končatín, malígne tumory, sekcia, puerpérium, tromboembolická choroba v osobnej anamnéze) a laboratórne (deficit antitrombínu, deficit proteínu C a S, APC rezistencia, antifosfolipidový syndróm, porucha fibrinolýzy, hyperhomocysteinémia (3).

KLINICKÝ OBRAZ

Klinický obraz závisí od rozsahu PE a stavu kardiopulmonálneho systému v čase embolizácie. Prevažná väčšina pacientov (>85 %) udáva náhle vzniknuté alebo zhoršené kľudové dyspnoe. Okrem toho viac ako polovica pacientov trpí bolesťou, ktorú je niekedy obťažne odlišiť od angíny ischemického pôvodu. Bolesť vyskytujúca sa pri PE zvyčajne nie je tupá, ale je ostrá, bodavá, príležitostne súvi-

siaca s dychovými exkurziami. PE sa môže prezentovať aj ako kašeľ, hemoptýza, synkopa, tachypnoe, tachykardia. V najzávažnejších prípadoch môže PE vyústiť do šoku, hypotenzie alebo zástavy srdca (1,2).

MOŽNOSTI DIAGNOSTIKY PĽÚCNEJ EMBÓLIE

Stanovenie plazmatickej hladiny D- dimérov

D-diméry sú konečným výsledkom pôsobenia plazminu na fibrín. Produkcia fibrínu, a teda aj ich plazmatická hladina, býva vysoká pri množstve patologických procesov (malignita, infekcia, nekróza, pooperačný a pourazový stav, gravidita, nárast s vekom). Jedným z nich je aj PE a hlboká venózna trombóza končatín. Toto laboratórne vyšetrenie má v diagnostike PE vysokú senzitivitu a nízku špecificitu, ktorá ešte klesá so stúpajúcim vekom a nižšia je aj u hospitalizovaných pacientov. Má teda vysokú negatívnu prediktívnu hodnotu, normálne hodnoty D-dimérov (pod 0,5 mg/l) stanovené ELISA metódami PE prakticky vylučujú (4,5).

Elektrokardiografia

10 až 25 % pacientov s PE má úplne normálny elektrokardiogram. Abnormality v zázname sú časté najmä u pacientov s masívnou formou PE. Najčastejšou formou patológie je sínusová tachykardia. Najtypickejším prejavom je S1Q3 typ krivky s negatívnou T3 vlnou. Menej špecifickými nálezmi sú blok pravého Tawarovho ramienka, P2,3 pulmonale, elevácia ST segmentu, rotácia elektrickej osi srdca doprava (6).

ZOBRAZOVACIE METÓDY

RTG snímka hrudníka

Hlavný prínos natívnej RTG snímky hrudníka spočíva v diferenciálnej diagnostike inej možnej patológie, ktorá môže klinicky imitovať PE, napríklad pneumotorax, zápal, srdcové zlyhanie. Normálny nález nevylučuje diagnózu PE (7). K typickým známkam PE na snímke hrudníka patria Westermarkovo znamenie (area oligémie distálne od embolu – v postihnutej oblasti je zvýšená transparentita), Hamptonov hrb (pľúcny infarkt – klinovité zatienenie smerujúce do centra hilu, báza leží na viscerálnej pleure), Flaischnerovo znamenie (prominencia centrálnej AP), nález tzv. „amputovaného“ hilu (náhle zúženie/prerušenie AP na podklade embolu). Málo špecifickými prejavmi sú elevácia bránice, dilatácia srdca, platničková atelektáza, fluidotorax (8).

Transtorakálna a transezofageálna echokardiografia

Echokardiografia je rýchla, jednoduchá, neinvazívna, nízkoriziková, pomerne ľahko dostupná a lacná metóda vyu-

žívaná v diagnostike PE. Najčastejšie echokardiografické nálezy pri akútnej PE sú dilatácia pravej komory a kmeňa pľúcnice, dysfunkcia pravej komory (hypokinéza voľnej steny pravej komory), známky pľúcnej hypertenzie (rýchlosť trikuspidálneho regurgitačného toku > 2,7 m/s, oploštenie komorového septa počas systoly). Normálny echokardiogram však PE nevylučuje. Výhodou transezofageálneho prístupu je aj možnosť priameho zobrazenia embolu pri centrálnych formách PE (to je PE v kmeni, ramus dexter a proximálnom úseku ramus sinister AP) (9). Dôležité uplatnenie má echokardiografia v prípade hemodynamicky nestabilných pacientov s klinickým podozrením na masívnu PE, kedy pri pozitívnom náleze (preťaženie pravej komory) možno okamžite zahájiť liečbu (2).

CT pulmoangiografia

Priame zobrazenie kontrastne naplneného pľúcneho riečiska (CT pulmo-angiografia) pomocou multidetektorových CT prístrojov je aktuálne považované za zlatý štandard diagnostiky PE. Známkou akútnej PE je intraluminálny čiastočne obtekaný hypodenzný defekt v kontrastnej náplni tepny alebo jej úplná oklúzia. K jeho hlavným pozitívam patrí rýchlosť technického prevedenia vyšetrenia, dostupnosť, vysoká senzitivita i špecificita (5). Negatívna prediktívna hodnota normálneho CT nálezu dosahuje 98 %, čo je zhodné s klasickou angiografiou (10). Ďalšou prednosťou tejto metódy je možnosť zhodnotenia stavu pľúcneho parenchýmu, pleurálnych priestorov i mediastina, čo môže viesť k odhaleniu inej príčiny klinických ťažkostí (zápal, tumor, pneumotorax, fluidotorax). Výhodou je aj možnosť v jednom sedení doplniť tzv. nepriamu CT venografiu VCI, panvových žíl a žíl dolných končatín (skenovanie realizované v oneskorenej fáze – cca po 3 – 4 minútach) (7).

MR – angiografia

Angiografia magnetickou rezonanciou s gadolíniom má strednú senzitivitu, ale vysokú špecificitu. Jej hlavným nedostatkom je nízka senzitivita pre malé, subsegmentálne embólie, preto je CT pulmoangiografia považovaná za metódu presnejšiu (3). Toto vyšetrenie má potenciál najmä u pacientov s nefropatiou, alergiou na jódomú kontrastnú látku (gadolínium je lepšie tolerované) či u tehotných žien a nižších vekových kategórií. Podobne ako pri CT vyšetrení je možné vyšetrenie rozšíriť o MR venografiu (5, 11).

Pľúcna angiografia

Pľúcna angiografia je v súčasnej dobe štandardom už len v diagnostike chronickej tromboembolickej pľúcnej hypertenzie (3). Všeobecne sa dnes pľúcna angiografia indikuje až pri negatívnom alebo nejasnom náleze pri multidetektorovom CT vyšetrení. Významné miesto má pri masívnej PE, hlavne u hemodynamicky nestabilných pacientov, kde

katérová tromboektómia, respektíve cielelná trombolýza môže byť začatá okamžite na základe potvrdenia diagnózy pri pľúcnej angiografii (7). Nutná je tiež pred chirurgickou pľúcnou embolektómiou na upresnenie anatomických pomerov. Indikáciou sú aj diagnostické pochybnosti u pacientov s masívnou PE a relatívnou kontraindikáciou k liečbe nízkomolekulárnym heparínom (3,12).

Pľúcny ventilačno-perfúzy sken

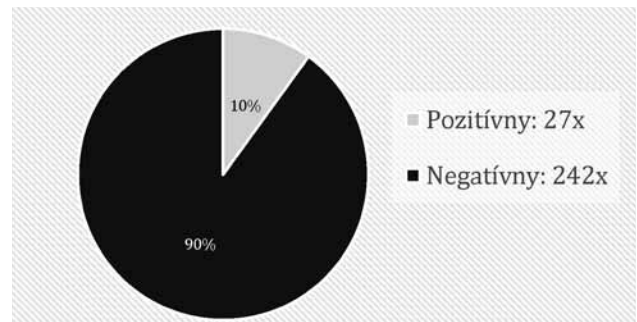
Ventilačno-perfúzy sken pľúc je metóda zobrazujúca regionálne prekrvenie a vzdušnosť pľúcneho parenchýmu. Na hodnotenie pľúcnej perfúzie sa používa intravenózne aplikácia rádioaktívneho technécia viazaného na makroagregáty albumínu. Tieto sa zachytia v kapilárach dobre perfundovaných častí pľúc. Účelom ventilačných skenov s použitím rádioaktívnych plynov (xenón, kryptón) je zvýšiť špecifickosť vyšetrenia. Známkou PE je tzv. „perfúzyne ventilačný mismatch“ – defekt perfúzie bez korelátu na ventilačnej scintigrafii. Vyšetrenie má vysokú senzitivitu, avšak nízku špecificitu. Najcennejší je negatívny nález, ktorým je PE vylúčená prakticky na 100%. Táto modalita je preferovaná u pacientov s renálnou insuficienciou, alergiou na kontrastnú látku, u žien vo fertílno-mu veku (vzhľadom na menšie ožiarenie prsnej žľazy) (5,12,13).

Metodika

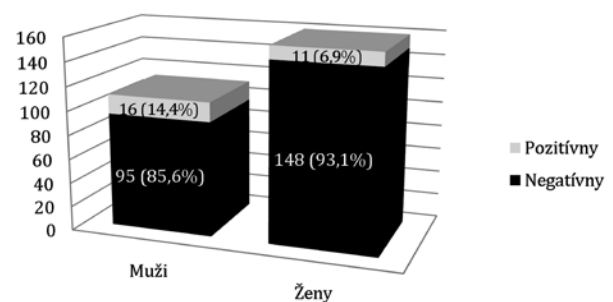
V našej retrospektívnej štúdií sme spätne analyzovali pacientov, ktorí v období od 01.01.2016 do 30.06.2016 podstúpili CT pulmoangiografiu na Rádiologickej klinike JLF UK a UN Martin s pracovnou diagnózou I 26.0/I26.9. Realizovaných bolo 270 vyšetrení, súbor tvorilo 111 mužov a 159 žien. Vyšetrenie bolo uskutočnené na 64 vrstvovom stroji Ingenuity CT firmy Philips. Použitá bola intravenózne aplikovaná jódomá kontrastná látka (s koncentráciou 400 mg jódu/ml), podaných bolo 60 ml rýchlosťou 5ml/s cez 18 alebo 20G periférnu venóznú kanylú zavedenú do povrchovej vény pravej hornej končatiny. Skenovanie bolo realizované kraniokaudálne, v horizontálnej polohe na chrbte, v plytkom nádychu. U pacientov sme sledovali hladinu D-dimérov, klinické ťažkosti, ktoré viedli indikujúcich lekárov k odoslaniu na CT pulmoangiografiu, hodnotu srdcovej frekvencie a zaznamenávali sme aj vedľajšie nálezy odhalené pri vyšetrení.

Výsledky

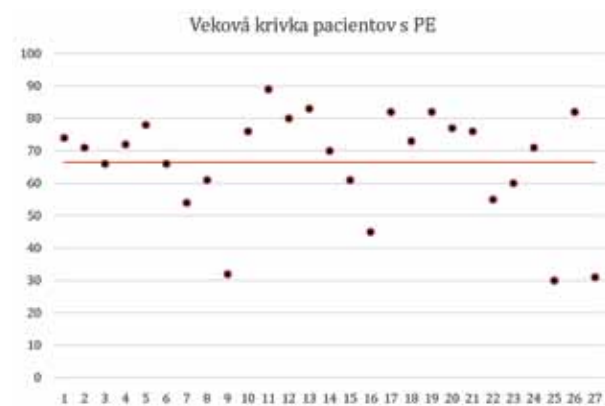Pomocou CT pulmoangiografie sme z celkového počtu 270 pacientov potvrdili PE u 27 pacientov (16 mužov a 11 žien), to je u 10 % pacientov, s priemerným vekom 66,5 rokov (30 – 89 r.) – graf 1, 2 a 3. 242 pacientov (89,6 %) v našej štúdií malo negatívny nález, teda bez dôkazu PE. Jedno vyšetrenie nebolo spoľahlivo hodnotiteľné, nakoľko bola dosiahnutá nedostatočná náplň pľúcneho riečiska



Graf 1. Koláčový graf znázorňujúci percentuálny podiel pozitívnych CT nálezov z celkového počtu CT vyšetrení

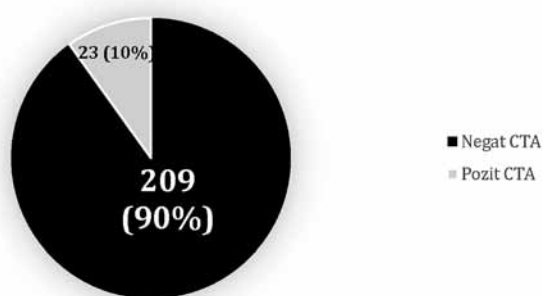


Graf 2. Stĺpcový graf znázorňujúci podiel pozitívnych a negatívnych CT nálezov u jednotlivých pohlaví

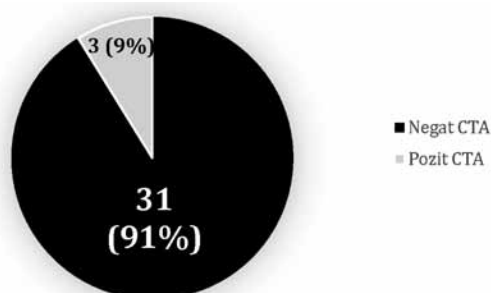


Graf 3. Čiarový graf znázorňujúci priemerný vek u pacientov s CT verifikovanou PE

(dôvodom bolo hlboké inspirium pacienta tesne pred začiatkom skenovania, čo viedlo k zvýšenému venóznemu návratu neopacifikovanej krvi z VCI a tým k značnému zriedeniu opacifikovanej krvi z VCS). Hladina D-dimérov bola zvýšená u 232 pacientov (85,9 % z celkového počtu pacientov). Pozitívne D-diméry a prítomná PE bola u 23 pacientov – graf 4. U 34 pacientov (12,6 % z celkového počtu pacientov) nebola hladina D-dimérov vyšetrená, u 3 z nich bola CT vyšetrením dokázaná PE – graf 5. U 3 vyšetrených pacientov (1,1 % z celkového počtu pacientov) bola hladina D-dimérov v norme, na CT bol negatívny nález – tab. 1. V jednom prípade boli použité testy založené na aglutinácii plnej krvi s výsledkom D-diméry kvantita +,



Graf 4. Koláčový graf znázorňujúci počet a percentuálny podiel pozitívnych CT náleзов u pacientov so zvýšenou hladinou D-dimérov



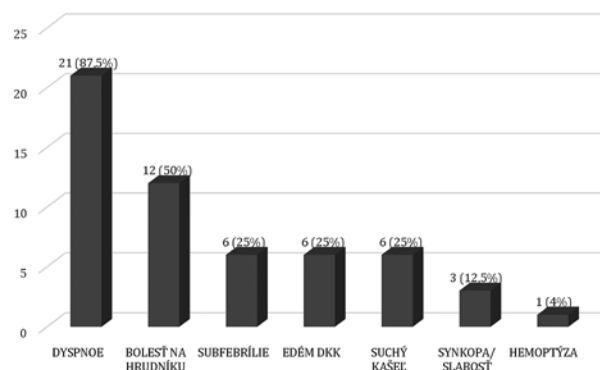
Graf 5. Koláčový graf znázorňujúci počet a percentuálny podiel pozitívnych CT náleзов u pacientov, u ktorých nebola stanovená hladina D-dimérov pred CT vyšetrením

na CT bol pozitívny nález. U 66 pacientov (24,4%) bola hladina D-dimérov v rozpätí 0,5 – 1,0 mg/l, u všetkých bolo CT vyšetrenie negatívne. Najvyššia hodnota D-dimérov u pacienta s verifikovanou PE bola 46,60 mg/l, naopak, najnižšia bola 1,28 mg/l. Najvyššia hodnota D-dimérov u pacienta bez priekaznej PE na CT bola 22,80 mg/l.

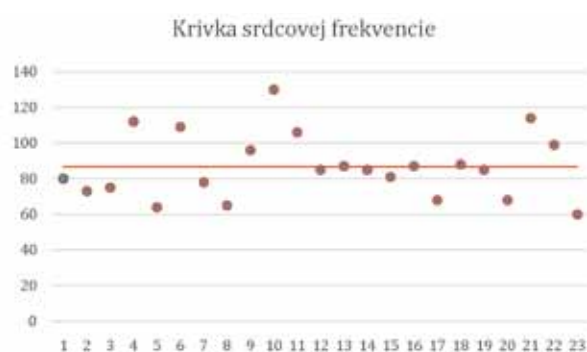Tab. 1. Počet prípadov a percentuálny podiel (z celkového počtu pacientov) pozitívnych a negatívnych CT náleзов u pacientov s rozdielnym nálezom D-dimérov

Hladina D-dimérov	CT pozitívny nález	CT negatívny nález
D-diméry zvýšené – 232 (85,9%)	23 (8,5%)	209 (77,4%)
D-diméry nevyšetrené – 34 (12,6%)	3 (1,1%)	31 (11,5%)
D-diméry v norme – 3 (1,1%)	0	3 (1,1%)
D-dimér kvantita +- 1(0,4%)	1 (0,4%)	0

Z 27 pacientov s dokázanou PE u 3 klinické prejavy v nám dostupnej dokumentácii neboli uvedené, pracovali sme teda s údajmi od 24 pacientov. V 21 prípadoch sa PE manifestovala ako dyspnoe (87,5 %), 12 pacientov (50 %) udávalo bolesť na hrudníku, ktorá bola druhým najčastejším príznakom PE, u 6 pacientov (25 %) boli prejavom suchý kašeľ, subfebrílie alebo edém dolných končatín – graf 6. U 4 pacientov v dokumentácii pri klinickom vyšetrení v čase ťažkostí nenachádzame údaj o srdcovej frekvencii, najnižšia hodnota pulzu v našej vzorke bola 60 úderov/min, najvyššia 130 úderov/min, priemerná hodnota bola 86,7 úderov/min – graf 7, čo sa zhoduje s literárnymi



Graf 6. Stĺpcový graf znázorňujúci najčastejšie klinické prejavy PE



Graf 7. Čiarový graf znázorňujúci priemernú hodnotu srdcovej frekvencie u pacientov s CT verifikovanou PE

údajmi o sklone k tachykardii u pacientov s PE (1). Najčastejšími vedľajšími nálezmi boli fluidothorax (32,2 %), zápalové zmeny pľúcneho parenchýmu (14,1 %), mediastinálna lymfadenopatia (13,3 %), stáza v malom obeh (6,6 %), hiátová hernia žalúdka (4,1 %) – tab. 2.

Tab. 2. Počet prípadov a percentuálny podiel (z celkového počtu pacientov) najčastejších vedľajších náleзов zistených pri CT vyšetrení

Vedľajší nález	Počet prípadov (%)
Fluidotorax	87 (32,2%)
zápalové zmeny pľúcneho parenchýmu	38 (14,1%)
mediastinálna lymfadenopatia	36 (13,3%)
emfyzém pľúc	20 (7,4%)
stáza v malom obeh	18 (6,6%)
hiátová hernia žalúdka	11 (4,1%)
Fluidoperikard	10(3,7%)
fraktúry osteothoraxu	6 (2,2%)
hraničná šírka/aneuryzma aorty	6 (2,2%)
MTS do pľúc	6 (2,2%)
tumor pľúc	4 (1,5%)
MTS do osteothoraxu	3 (1,1%)
tumor prsníka	1 (0,4%)
disekcia hrudnej aorty	1 (0,4%)

Diskusia

V snahe o zefektívnenie diagnostiky a skoré zahájenie liečby u pacientov s PE bol vytvorený a do klinickej praxe aplikovaný algoritmus kombinujúci klinickú pravdepodobnosť PE, stanovenie hladiny D-dimérov a CT-pulmoangiografiu. Existuje viacero skórovacích systémov hodnotiacich klinickú pravdepodobnosť. Najpoužívanejšie z nich sú Wellsovo a revidované Ženevské skóre (14,15).

Tieto sú síce považované za bezpečné a presné, sú ale tak komplexné, že v každodennej rušnej praxi ich množstvo klinikou obchádza, krok hodnotenia klinickej pravdepodobnosti PE vynechá a pacienta odošle rovno na CT vyšetrenie. Aj naša retrospektívna štúdia, v ktorej až 90 % CT pulmoangiografií bolo negatívnych, dokazuje, že aktuálne je toto vyšetrenie indikované nadmerne, čo vedie k zbytočnej radiačnej záťaži, k zbytočnej intravenózne aplikácii kontrastnej látky (nephrotoxicita) a v neposlednom rade aj k zvyšovaniu nákladov na zdravotnú starostlivosť. Cieľom najnovšej štúdie, YEARS algoritmu, ktorá bola predstavená holandskými autormi 30.08.2016 na ESC kongrese v Ríme bola práve redukcia počtu CT pulmoangiografií. Pri použití tohto algoritmu sa u každého pacienta stanoví hladina D-dimérov v krvi, zatiaľ čo lekár realizuje jednoduché klinické zhodnotenie pravdepodobnosti spočívajúce z troch bodov. Tieto autori vybrali, pretože boli najsilnejšími prediktormi PE z pôvodných siedmich vo Wellsovom skóre. Ide o hemoptýzu, klinické príznaky hlbokaj venózne trombózy (opuch, pnutie dolných končatín) a domnienku klinika, že PE je najpravdepodobnejšia diagnóza. PE možno vylúčiť bez CT vyšetrenia, ak nie je prítomná ani jedna z týchto známk a hodnota D-dimérov je menej ako 1,0 mg/l alebo ak je prítomná jedna alebo viac z troch vyššie uvedených známk a hodnota D-dimérov je pod 0,5 mg/l. Vo výsledkoch našej štúdie zo 66 pacientov s hladinou D-dimérov v rozmedzí 0,5 – 1,0 mg/l sa PE nepodarilo dokázať ani v jednom prípade, čo dáva holandským autorom za pravdu. Výsledkom YEARS štúdie bolo zníženie počtu CT vyšetrení až o 14 % (16,17).

Záver

CT pulmoangiografia aktuálne predstavuje hlavnú zobrazovaciu modalitu používanú v diagnostike PE, má vysokú senzitivitu i špecificitu. Keďže v dnešnej modernej medicíne je to už metóda ľahko dostupná (24 hodín/7 dní v týždni), v súčasnosti je celosvetovo pozorovaný trend jej nadmerného použitia („overuse“). Vzhľadom k strohým údajom na žiadankách, čo je jeden z najčastejších problémov v bežnej praxi, ostáva pre rádiodiagnostikov iba rečníckou otázkou, či sa hodnotí klinická pravdepodobnosť PE. Jej hodnotenie je zvlášť dôležité v skupine pacientov s hraničnou a ľahkou zvýšenou hodnotou D-dimérov (0,5-1,0 mg/l) – v našej štúdii nebol v tejto skupine verifikovaný ani jeden prípad PE. CT vyšetrenie má i svoje negatívne

dopady na pacienta, preto treba vždy zvážiť benefit versus riziko vyšetrenia, najmä u pacientov nižších vekových skupín. Výhľadovo sa ako nápomocná v redukcii CT vyšetrení javí implementácia „YEARS“ algoritmu do klinickej praxe.

Literatúra

1. Belohlávek, J., Dytrich, V., Linhart, A.: Pulmonary embolism, part I: Epidemiology, risk factors and risk stratification, pathophysiology, clinical presentation, diagnosis and nonthrombotic pulmonary embolism. In *Clinical Cardiology*. 2013, Vol. 18, no. 2, p.129-138
2. Češka, R. et al., 2010. Interna, I. vydání. Praha: Triton, 2010. 855 p.
3. Widlmský et al.: Doporučení diagnostiky, léčby a prevence plicní embólie, verze 2007. 2007. Dostupné na internete: <http://www.kardio-cz.cz/data/upload/Doporučení_diagnostiky_lečby_a_prevence_plicni_embolie_verze_2007.pdf>
4. Perrier, A. et al.: D-dimer testing for suspected pulmonary embolism in outpatients. *American Journal of Respiratory and Critical Care Medicine*. 1997, Vol. 156, no. 2, p.492-496
5. Vavera, Z.: Plicní embolie ve světle nových doporučení. In *Intervenční a akutní kardiologie*. 2015, Vol. 14, no.2, p. 77-83
6. Boey, E., Teo, S., Poh, K.: Electrocardiographic findings in pulmonary embolism. In *Electrocardiography Series*. 2015, Vol.56, no.1, p. 533-537
7. Widlmský, J., Malý, J. et al., 2005. Akutní plicní embolie a žilní trombóza *Patogeneze, diagnostika, léčba a prevence*. 2. Rozšířené a přepracované vydání. Praha: Triton, 2005, 381 p.
8. Han, D. et al.: Thrombotic and nonthrombotic pulmonary arterial embolism: spectrum of imaging findings. In *RadioGraphics*. 2003, Vol. 23, no.6, p.1521-1539
9. Cohen, R. et al.: Echocardiographic findings in pulmonary embolism: an important guide for the management of the patient. In *World Journal of Cardiovascular Diseases*. 2012, Vol. 2, no.3, p. 161-164
10. Indra, T.: Plicní embolie – stále podceňovaná diagnóza v ambulantní praxi. In *Via Practica [online]*. 2015, Vol. 12, no.2, p. 5-8
11. Hochhegger, B. et al.: Magnetic resonance imaging findings in acute pulmonary embolism. In *British Journal of Radiology*. 2011, Vol. 84, p. 282-287
12. Konstantinides S., V. et al.: 2014 ESC Guidelines on the diagnosis and management of acute pulmonary embolism: The task force for the diagnosis and management of acute pulmonary embolism of the European Society of Cardiology (ESC). In *European Heart Journal*. 2014, Vol. 35, no. 43, p. 3033-3073
13. Mazuch, J.: Súčasný stav diagnostiky a liečby masívnej pľúcnej tromboembólie. In *Vaskulárna medicína*. 2010, Vol. 2, no. 1, p. 16-20
14. van Belle, A. et al.: Effectiveness of managing suspected PE using an algorithm combining clinical probability, D-dimer testing and computed tomography. In *JAMA*. 2006, Vol. 295, no.2, p. 172-179
15. Gašpar, E. et al.: Riziká akútnej pľúcnej embólie u pacientov interného oddelenia. In *Vaskulárna medicína*. 2012, Vol. 4, no. 3-4, p. 47-79
16. van der Hulle, T. et al.: Simplified diagnostic management of suspected pulmonary embolism (the YEARS study): A prospective, multicentre cohort study. In *Lancet*. 2017, Vol. 390, no.10091, p. 289-297
17. Susman, E.: Treatment algorithm cuts scans in PE evaluation. Streamlines assessment of suspected pulmonary embolism. In *MedPage Today [online]*. 2016. Dostupné na internete: <<http://www.medpagetoday.com/meetingcoverage/esc/59999>>

Obrazová príloha

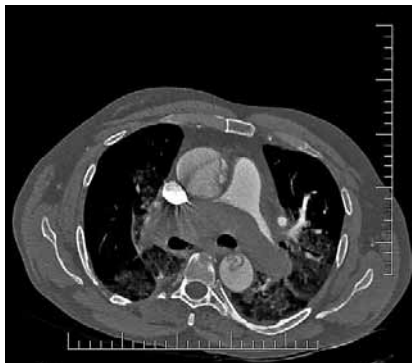Kazuistika č. 1.

Muž (49 r.), RZP privolaná pre kruté bolesti na hrudníku, na EKG diagnostikovaný STEMI spodnej steny, nasledoval prevoz pacienta na koronárnu jednotku, počas ktorého mal pacient 1x hematemézu

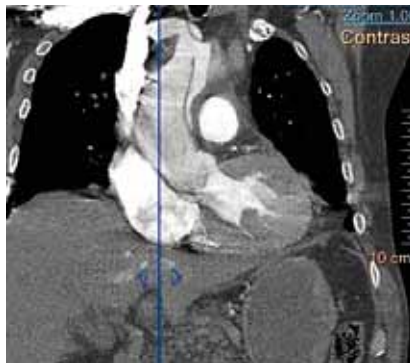
Pri pokuse o katetrizáciu na operačnom sále vyslovené po-

dozrenie na disekciu hrudnej aorty, bola realizovaná statim CT aortografia hrudnej a brušnej aorty (vyšetrenie D-dimérov nerealizované)

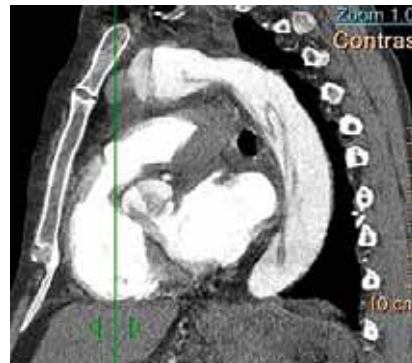
Záver: masívna embólia do AP bilat., disekcia aorty Stanford A – od bulbu aorty v celej zachytenej časti hrudnej a brušnej aorty



Obrázok A: Postkontrastné CT vyšetrenie, transverzálny rez: hypodenzný výpadok v kontrastnej náplni v obl. kmeňa AP s pokračovaním do jej hlavných vetiev – embólia



Obrázok B: Postkontrastné CT vyšetrenie, rekonštrukcia v koronárnej rovine: disekcia ascendentnej aorty a odstupu truncus brachiocephalicus



Obrázok C: Postkontrastné CT vyšetrenie, rekonštrukcia v sagitálnej rovine: disekcia v oblasti arcus aortae a v descendentnej aorte

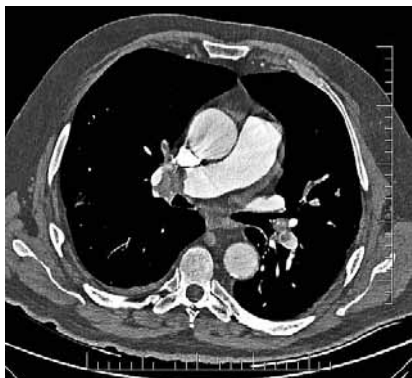Kazuistika č. 2

Muž (71 r.), polymorbídny, privezený RZP pre slabosť a stav po synkope

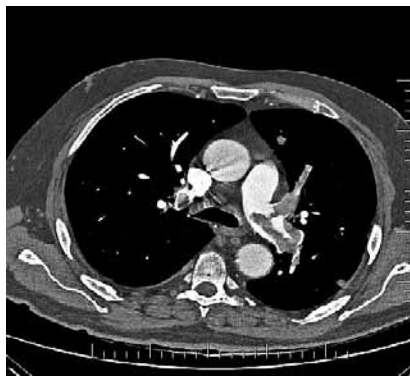
Pulz 114/min, EKG: rotácia elektrickej osi srdca doprava, D-diméry 18, 96 mg/l

CT verifikovaná masívna embólia do AP obojstranne s pokračovaním na lobárne vetvy, menší fluidoperikard, vysoko suspektné mnohopočetné MTS do pľúc

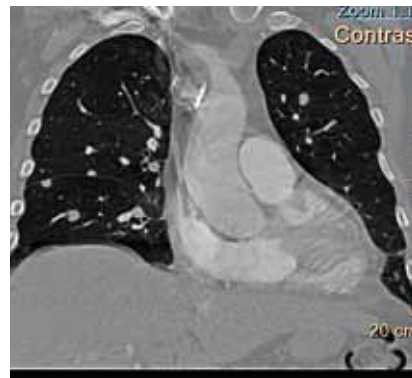Počas hospitalizácie diagnostikovaný tumor céka – histologicky verifikovaný adenokarcinóm, MTS pečene



Obrázok A: Postkontrastné CT vyšetrenie, transverzálny rez: defekt v náplni ramus dexter AP – pľúcna embólia



Obrázok B: Postkontrastné CT vyšetrenie, transverzálny rez: čiastočne obtekaný defekt v náplni ramus sinister AP s pokračovaním do lobárnych vetiev



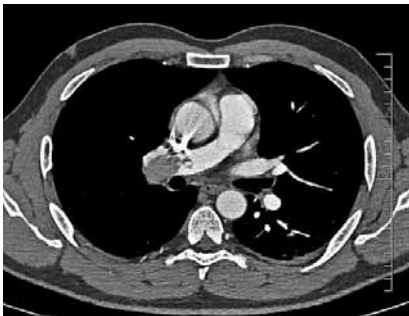
Obrázok C: Postkontrastné CT vyšetrenie, rekonštrukcia v koronárnej rovine: mnohopočetné nodularity v pľúcach – MTS

Kazuistika č. 3

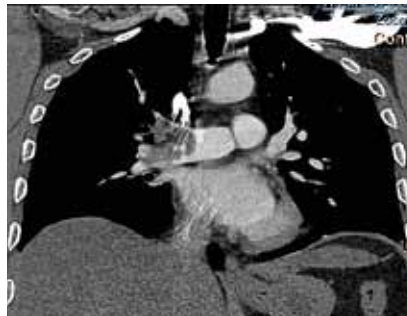
Muž (41 r.), bez závažných komorbidít, 3 týždne po preliečení pleuropneumonie vpravo, prichádza na urgentný príjem pre opuch a pnutie pravej dolnej končatiny, miernu bolesť v oblasti dolných rebier vpravo pri nádychu pulz 108/min, EKG: negatívna T vlna v III zvode, D-di méry 6,97 mg/l

Na USG bola verifikovaná vysoká trombóza hlbokého venózneho systému pravej dolnej končatiny (VIE až v. poplitea)

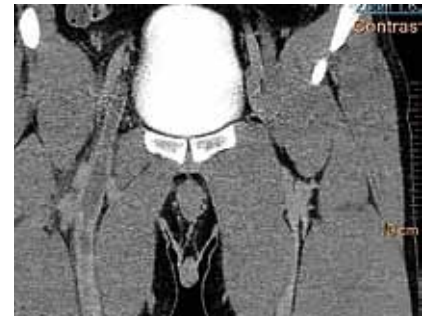CT pulmoangiografia: embolus obturujúci ramus AP vpravo, pokračujúci do lobárnych a segmentárnych vetiev
Následne bola doplnená CT venografia VCI a iliackých vén – trombóza VFS, VFC, VIE vpravo, pacient bol prijatý na Kliniku cievnej chirurgie UN Martin, po konzultácii s intervenčným rádiológom bola na pracovisku intervenčnej rádiológie realizovaná flebografia cez v. poplitea vpravo a aspiračná trombektómia, podávaná bola lokálna kontinuálna trombolýza



Obrázok A: Postkontrastné CT vyšetrenie, transverzálny rez: trombembolus obturujúci ramus dexter AP



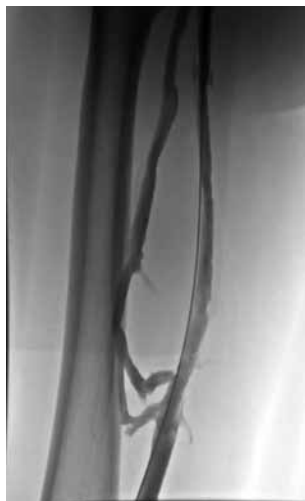Obrázok B: Postkontrastné CT vyšetrenie, rekonštrukcia v koronárnej rovine: trombembolus v ramus dexter AP, pokračujúci do lobárnych vetiev



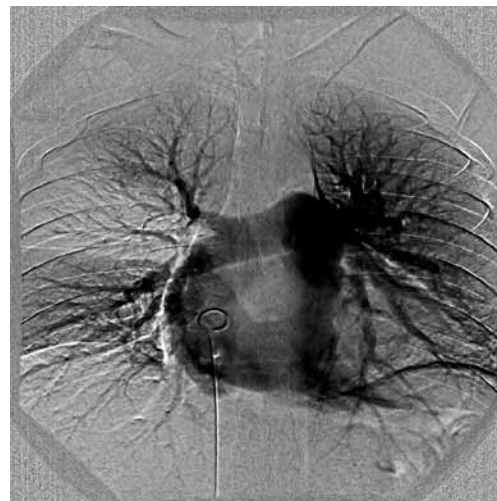Obrázok C: CT venografia, rekonštrukcia v koronárnej rovine: trombóza VIE, VFC, VFS vpravo (vény sú dilatované, vyplnené hypodenzným trombom)



Obrázok D: Flebografia: výpadok kontrastnej náplne VFS vpravo – trombóza



Obrázok E: Kontrolná flebografia po liečbe (aspiračná trombektómia a lokálna trombolýza): rekanalizácia VFS vpravo



Obrázok F: Pľúcna angiografia: nástrek VCI zobrazuje plnenie pulmonálnych tepien, prítomná je rekanalizácia hlavného kmeňa pravej pulmonálnej tepny a výpadok sýtenia pľúcneho parenchýmu v strednom pľúcnom poli vpravo

Zoznam použitých skratiek:

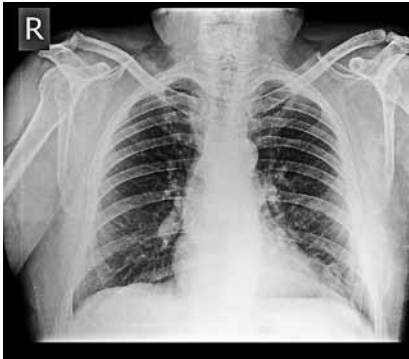
AP arteria pulmonalis – pľúcna tepna
CT copmuted tomography – výpočtová tomografia
EKG elektrokardiogram
ELISA enzyme-linked immunosorbent assay – enzýmová imunoanalýza na imunosorbentoch
ESC European society of cardiology – Európska kardiologická spoločnosť

MTS metastázy
PE pľúcna embólia
RTG röntgenová
RZP rýchla zdravotná pomoc
STEMI ST-segment elevation myocardial infarction – infarkt myokardu s eleváciou ST segmentu
tzv. takzvaný
USG ultrasonografia

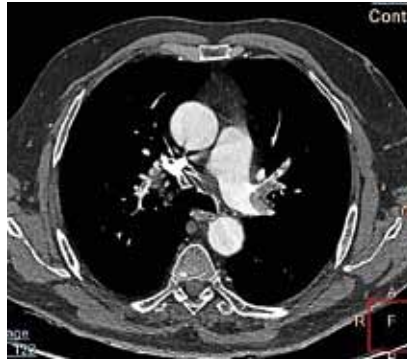Kazuistika č. 4

Muž (65 r.) s progredujúcim dyspnoe, aktuálne zhoršeným pulz 99/min, EKQ S1Q3 typ krivky, D-diméry 2,01 mg/l
RTG hrudníka: dilatácia truncus intermedius s jeho ostrým

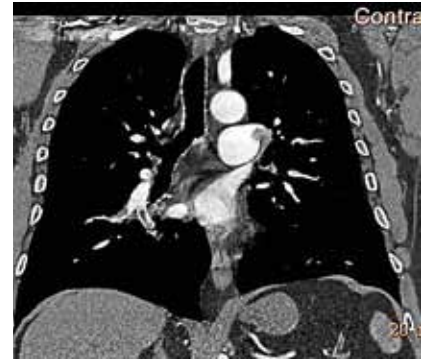
ukončením – vyslovené podozrenie na PE, realizovaná CT pulmoangiografia
Záver: embólia do AP obojstranne – vpravo v lobárnych vetvách, sedlovitý embolus vo vetvení ramus sinister AP



Obrázok A: RTG snímka hrudníka: dilatácia truncus intermedius s jeho ostrým ukončením



Obrázok B: Postkontrastné CT vyšetrenie, transverzálny rez: sedlovitý trombembolus vo vetvení ramus sinister AP s pokračovaním do lobárnych vetiev

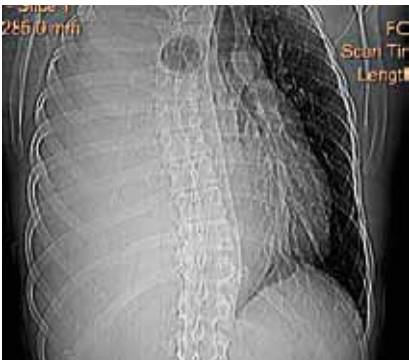

Obrázok C: Postkontrastné vyšetrenie, rekonštrukcia v koronárnej rovine: pľúcna embólia bilaterálne – výpadky kontrastnej náplne v ramus sinister AP a vo vetvení truncus intermedius vpravo

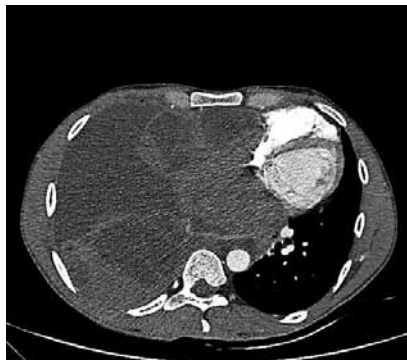Kazuistika č. 5

Muž (25 r.) s dvojtyždňovou anamnézou dušnosti a bolesti na hrudníku vpravo
Pulz 100/min, EKG bez pozoruhodností, D-diméry 4,40 mg/l
CT pulmoangiografia: rozsiahle tumorózne masy v pravej

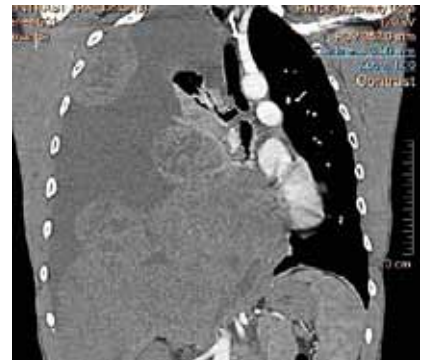pleurálnej dutine infiltrujúce pľúca, hrudnú stenu, bránicu, mediastinum, kompresia pravej predsene srdca a VCI.
Následne bola realizovaná videotorakoskopia s biopsiou tumorózneho masy a histologizácia
Záver: Ewingov sarkóm hrudnej steny a pleury vpravo



Obrázok A: topogram: znížená transparentnosť celého pravého hemithoraxu



Obrázok B: Postkontrastné CT vyšetrenie, transverzálny rez: rozsiahle tumorózne masy v pravej pleurálnej dutine



Obrázok C: Postkontrastné CT vyšetrenie, rekonštrukcia v koronárnej rovine: rozsiahle tumorózne masy v pravej pleurálnej dutine, kompresia pravej predsene VCI

VCI	vena cava inferior – dolná dutá žila
VCS	vena cava superior – horná dutá žila
VFC	vena femoralis communis – spoločná stehnová žila
VFS	vena femoralis superficialis – povrchová stehnová žila
VIE	vena iliaca externa – vonkajšia bedrová žila

Pod'akovanie:

Práca bola podporená projektom „Využitie systému PACS vo výskume a vývoji“, ITMS 26210120004, ktorý je spolufinancovaný z EU zdrojov (ERDF).

MUDr. Zuzana Trabalková
Rádiologická klinika JLF UK a UN Martin
Kollárova 2, 036 01 Martin
zuzana.trabalkova@gmail.com, 043/4203625